Effectiveness of MR Enterography for the Assessment of Small- Bowel Diseases beyond Crohn Disease

Elisa Amzallag-Bellenger, MD • Ammar Oudjit, MD • Ana Ruiz, MD Guillaume Cadiot, MD • Philippe A. Soyer, MD, PhD • Christine C. Hoeffel, MD, PhD

RadioGraphics 2012; 32:1423–1444

Introdução

- Tem-se vindo a generalizar o uso dos métodos seccionais de imagem na avaliação não invasiva das doenças do intestino delgado
- A eficácia da enterografia-RM na avaliação da doença de Crohn está bem descrita na literatura
- Não está tão bem documentado o papel da enterografia-RM na avaliação de outras doenças do intestino delgado

Introdução

- As vantagens da entero-RM relativamente à entero-TC
  - Ausência de radiação ionizante
  - Maior resolução de contraste
  - Obtenção de série sequencial de imagens durante um longo período de aquisição
  - Possibilidade de repetição de sequências
  - Avaliação dinâmica da peristalse e da distensibilidade em zonas de estreitamento e massas intra-luminais
  - Contrastes i.v. com melhores perfis de segurança

Introdução

- Limitações da entero-RM relativamente à entero-TC
  - Preço mais elevado
  - Menor disponibilidade
  - Maior variabilidade na qualidade de imagem
  - Menor resolução espacial
  - Mais demorado

Introdução

- Em RM as vantagens e desvantagens da enteroclise com intubação relativamente à enterografia por ingestão são menos claras
  - Maior distensão intestinal, com maior capacidade de detecção de estenoses
  - Melhor caracterização de lesões da mucosa
  - Desconforto da intubação, dificuldades técnicas e logísticas e exposição a radiação

Técnica

- Jejum de 6 horas
- Ingestão de 1 l a 1,5 l de solução de PEG, durante 45 m antes do exame
- Excluem-se os doentes dispneicos ou com dificuldade em parar a respiração
- Sem ingestão de contraste oral na suspeita de obstrução de alto grau
- Doente em pronação

Técnica

- Sistema de 1,5 T
- Antenas abdominais phased-array de 6 canais
- Utilização de várias sequências para minimizar as limitações de cada uma delas

Técnica

- Sequências FISP, T2 coronal e axial, 4 mm
  - Artefactos de desvio químico
- Sequências HASTE, T2 coronal e axial, 4 mm
  - Susceptível ao fluxo luminal
- 3D VIBE, T1fs coronal, 3 mm, antes e após contraste i.v. em fases arterial e portal, seguida de aquisição axial
- Difusão, axial

Indicações

- Actualmente a enteroclise TC é considerada o melhor método secccional de imagem na detecção de massas tumorais do delgado mas não estão reportados estudos comparativos com as técnicas enterográficas por RM (27)

- A enterografia RM é uma alternativa válida à video-cápsula endoscópica na vigilância da polipose de Peutz Jeghers, em adultos (35)

Indicações

- Na hemorragia gastro-intestinal está indicada a video-cápsula devido à maior capacidade de detecção de anomalias vasculares (40)

- Na dor abdominal inespecífica ou na obstrução de baixo grau do delgado a entero TC é habitualmente o exame de primeira linha (2), embora nalgumas instituições se opte pela entero RM (25, 26,41)

Interpretação de achados na enterografia-RM

Obstrução do intestino delgado

- Na obstrução de alto grau a acuidade diagnóstica da RM é semelhante á da TC
- Na obstrução intermitente ou de baixo grau requere-se uma boa distensibilidade intestinal para aumentar a capacidade de detecção de estenoses
- Causas
  - Aderências pós-operatórias, mais frequente
  - Processo inflamatório; tumores; invaginação; hérnia estrangulada; volvo; enterite rádica

Obstrução ileal por aderência

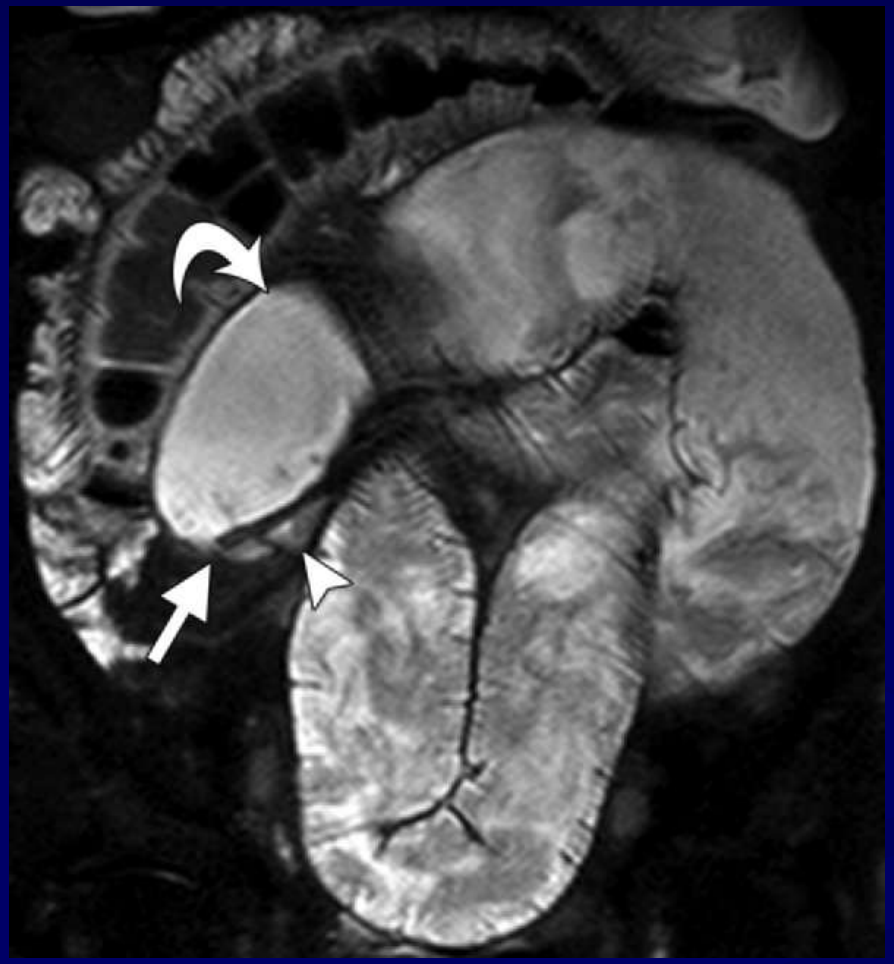

Tumores

- Difícil distinção entre lesões benignas e malignas

- Sinais de malignidade
  - Lesão volumosa, única, não pediculada
  - Infiltração mesentérica
  - Adenopatias mesentéricas

Tumores benignos

- Adenoma, habitualmente no duodeno
  - moderado realce homogéneo
- Lipoma, mais frequente no íleon
  - hiperintenso em T1 e T2
- Hemangiomas
  - Tumores polipóides sub-mucosos
- Angiodisplasia
  - placa ou nódulo com realce intenso

Hamartoma glândulas de Brunner invaginação jejunal

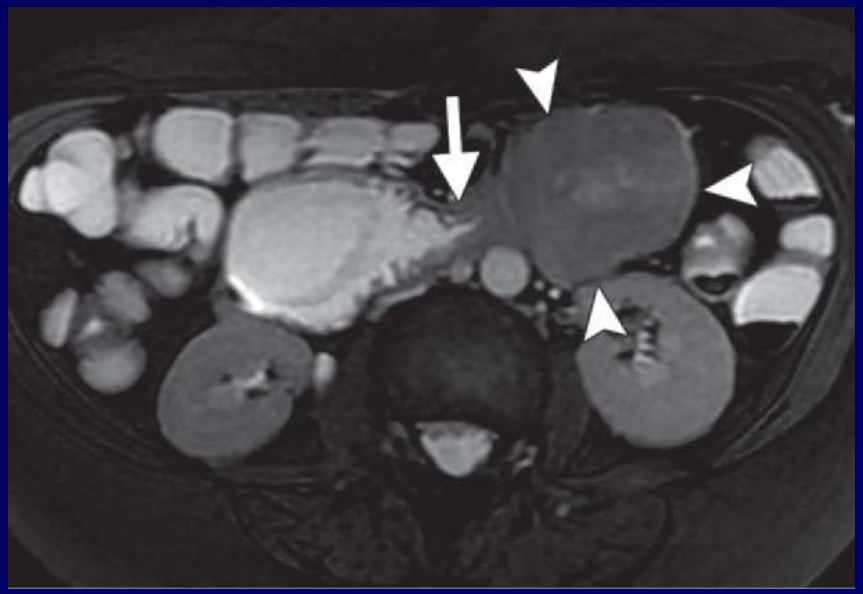

Lipoma
invaginação jejunal

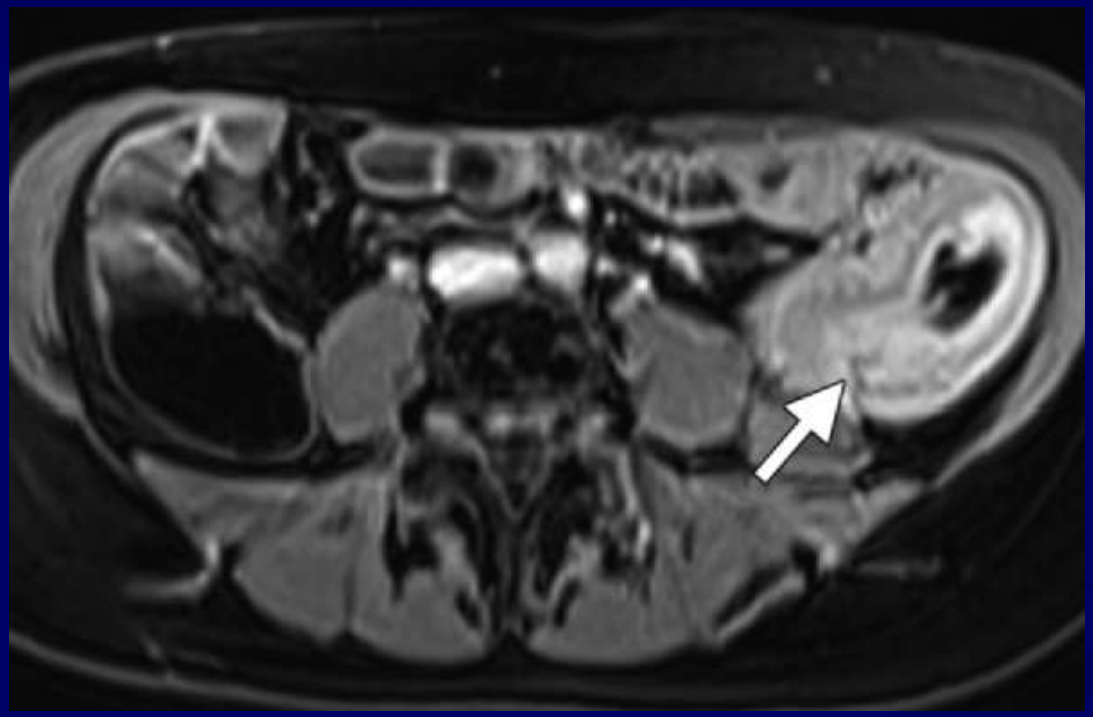

Síndrome de Peutz Jeghers

- Risco cancerígeno a longo prazo
- Complicações relacionadas com os pólipos
  - hemorragia, invaginação, obstrução

- Uma avaliação regular do intestino delgado para detecção e remoção profilática de pólipos volumosos (>15mm) pode contribuir para diminuir a frequência de laparotomias de urgência

Síndrome de Peutz-Jeghers

- Pólipos hamartomatosos, com predomínio no jejuno
- Imagens de subtracção hipointensas nas sequências FISP
- Realce intenso semelhante à da mucosa intestinal, nas sequências VIBE, após gadolínio

Síndrome de Peutz-Jeghers

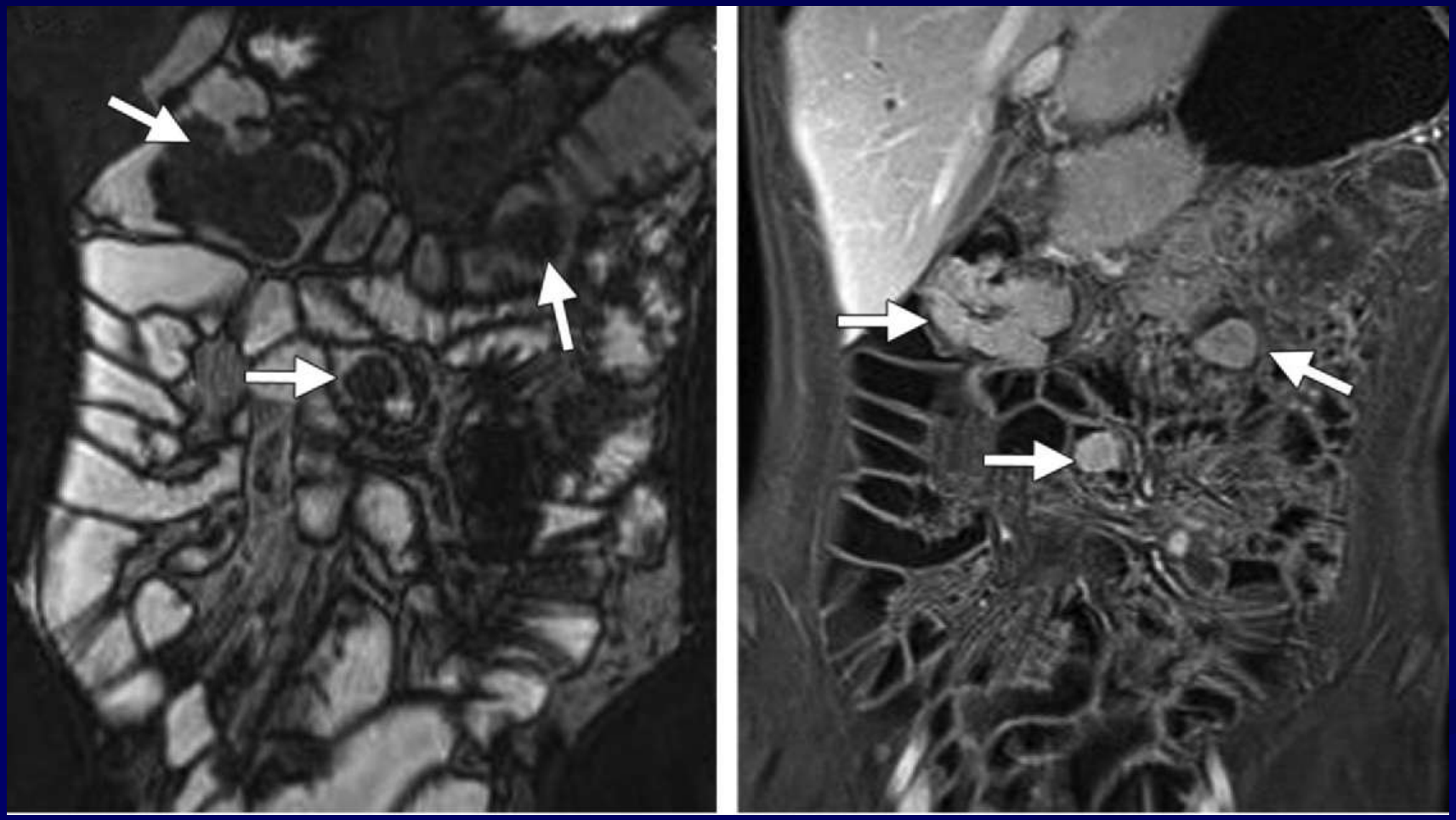

GIST

- 70 a 80% benignos
- Massa exoentérica arredondada que expande a parede intestinal, de contorno regular e base larga
- Realce intenso e zonas de hemorragia ou necrose, com cavitações em comunicação com o lúmen intestinal

GIST duodenal

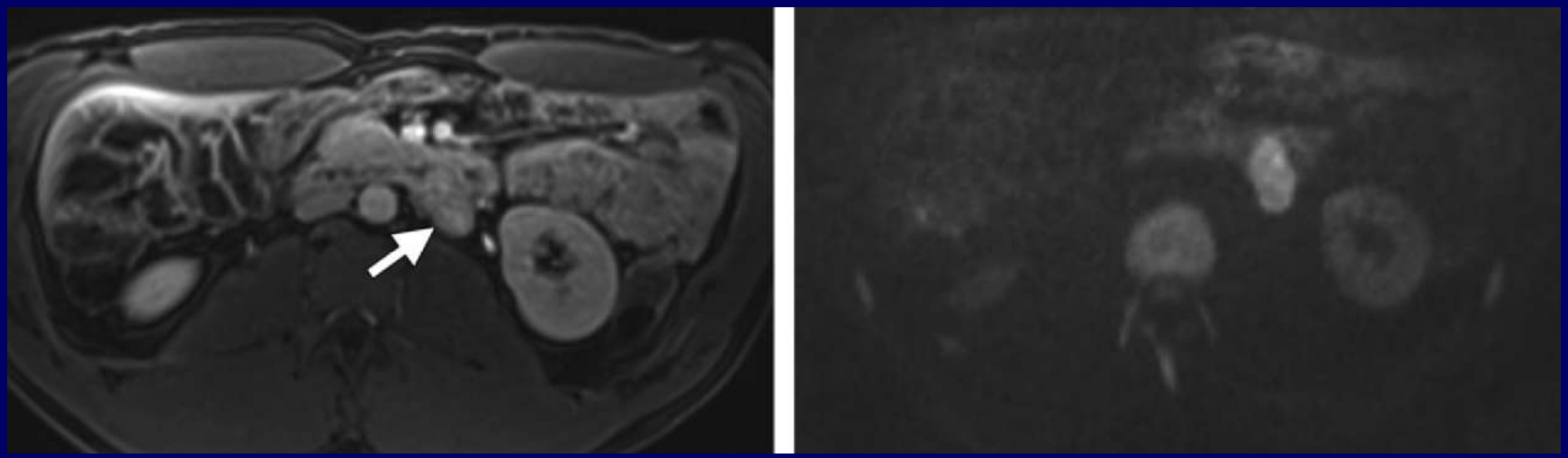

Tumores malignos

- 60 a 70% dos tumores sintomáticos - malignos
- Adenocarcinoma + duodeno
  - Realce moderado, por vezes tardio
- Tumor carcinóide + íleon e apêndice
  - Massas ou placas sub-mucosas com realce intenso
- Linfoma primitivo ou secundário + íleon distal
  - Realce discreto
- Metástases
  - Nódulos com realce, adjacentes à serosa

Adenocarcinoma jejunal

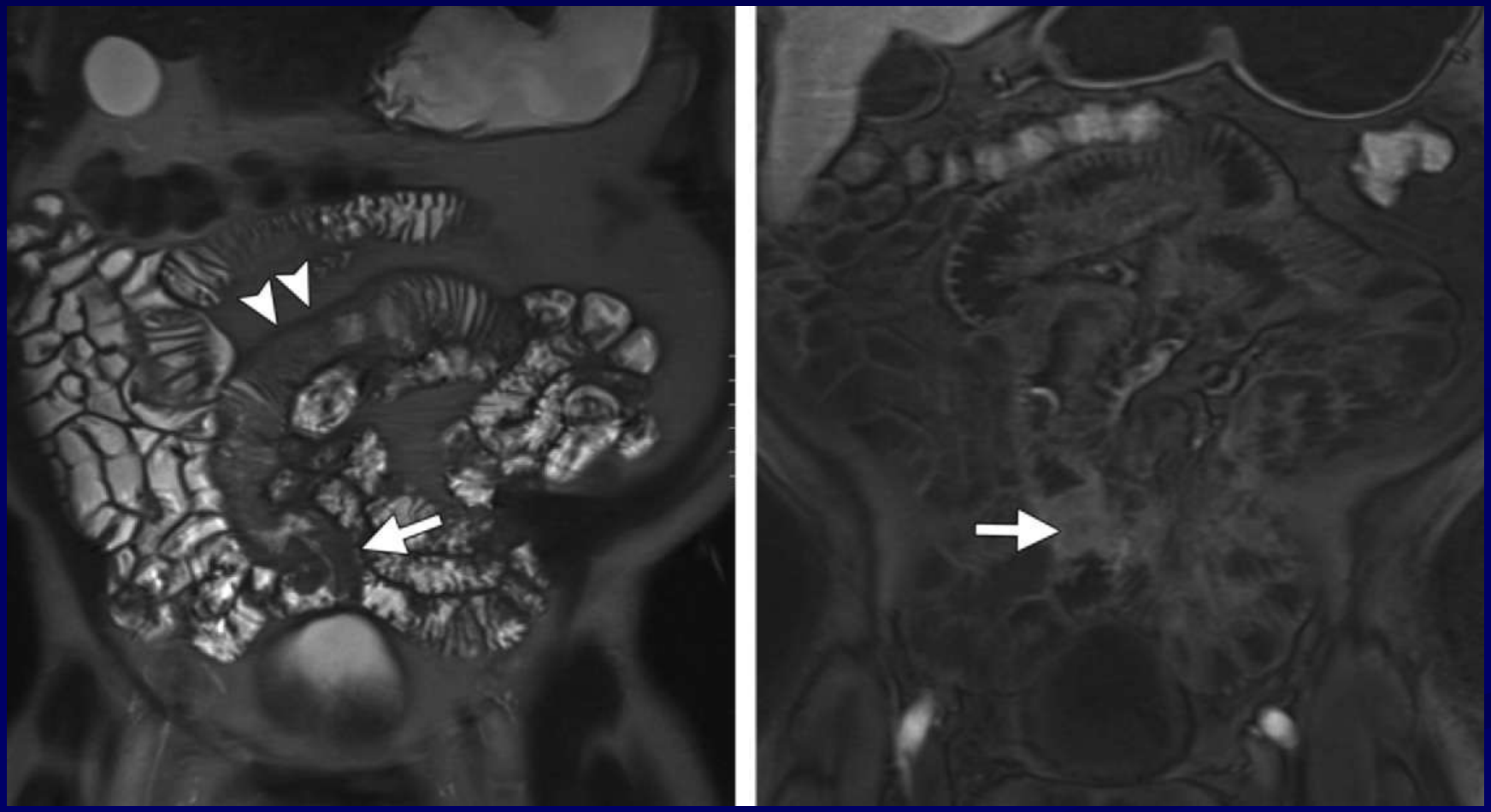

Tumor carcinóide ileal

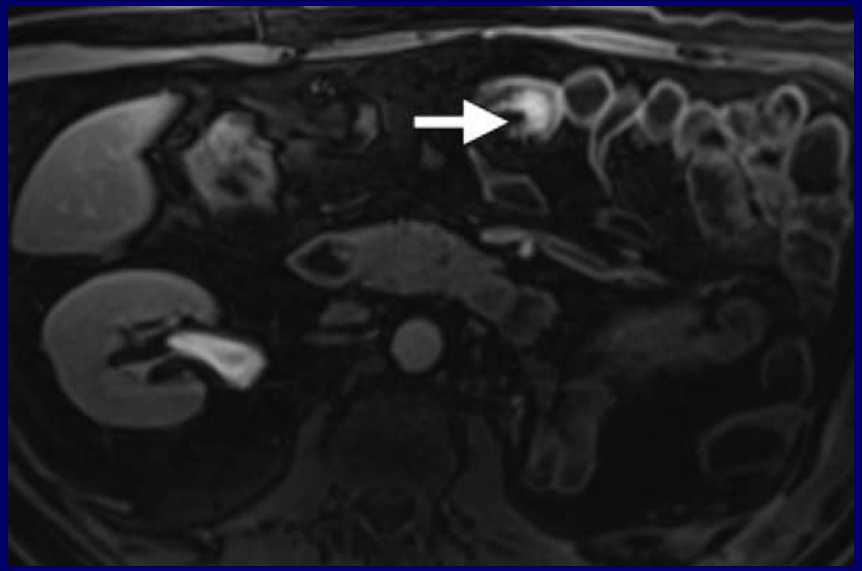

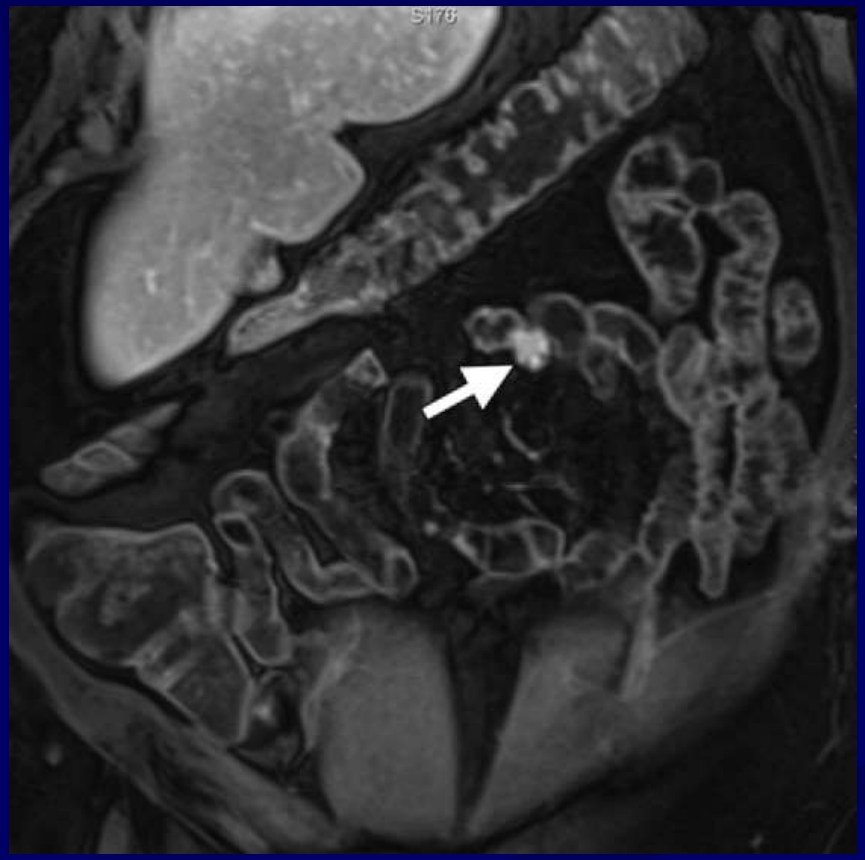

Linfoma

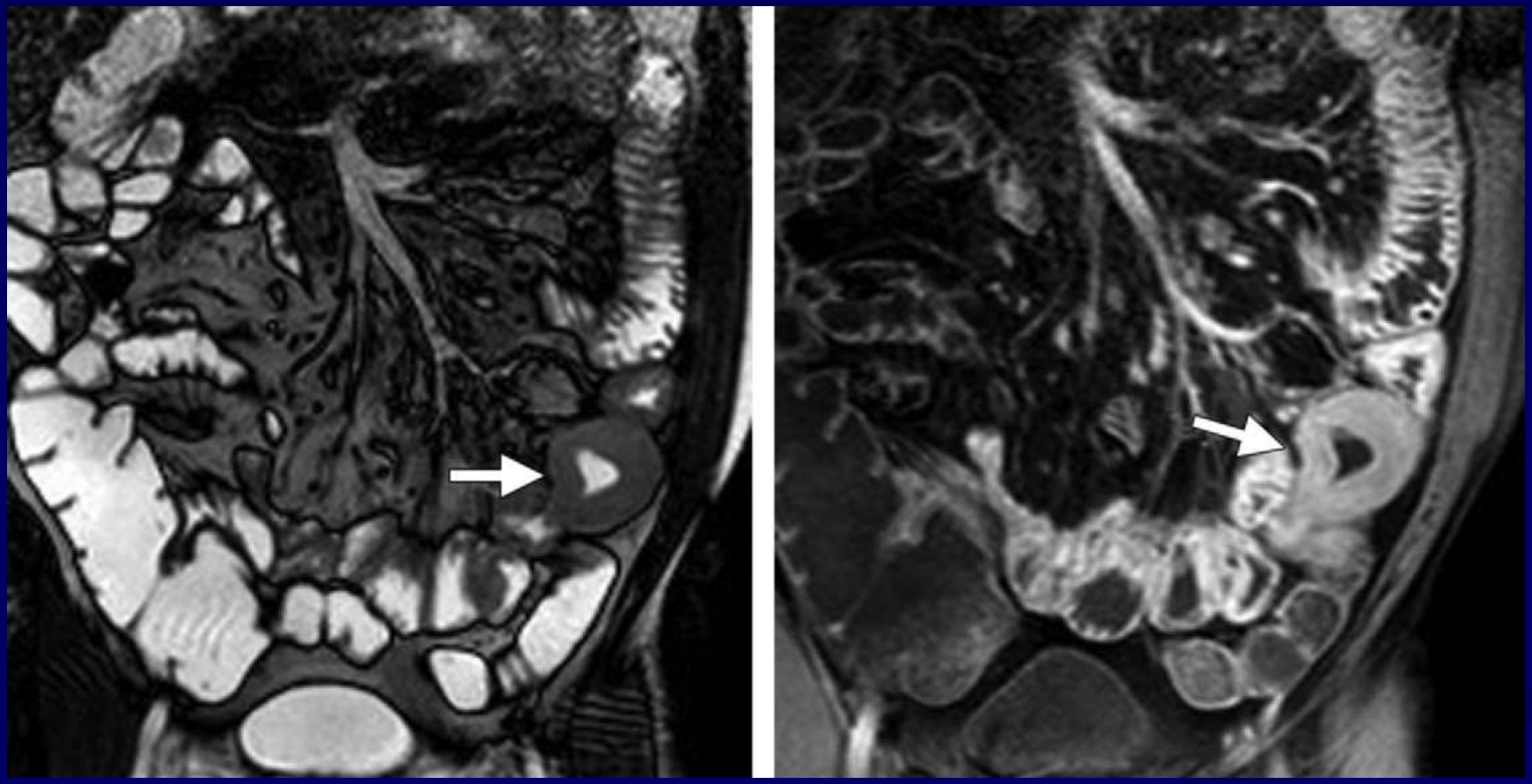

Linfoma de Burkitt

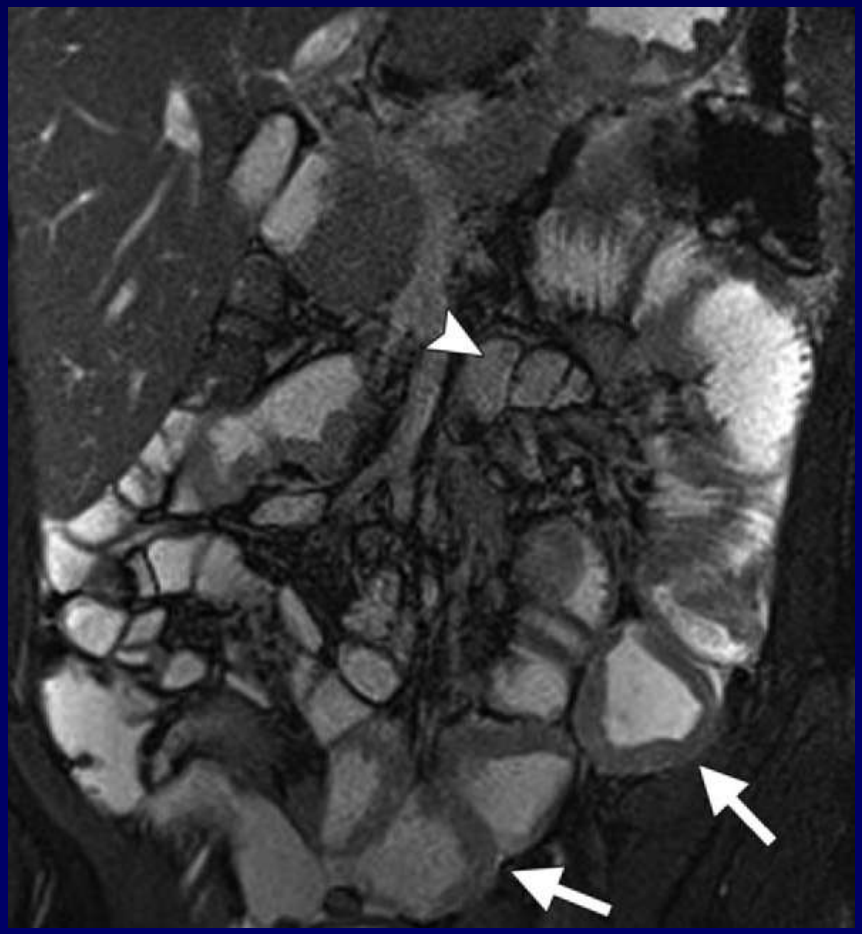

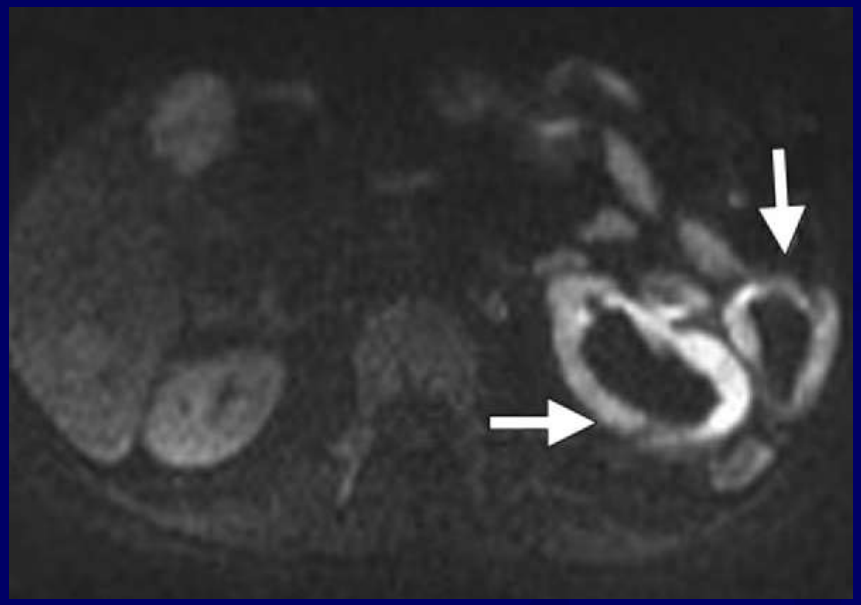

Metástases de melanoma

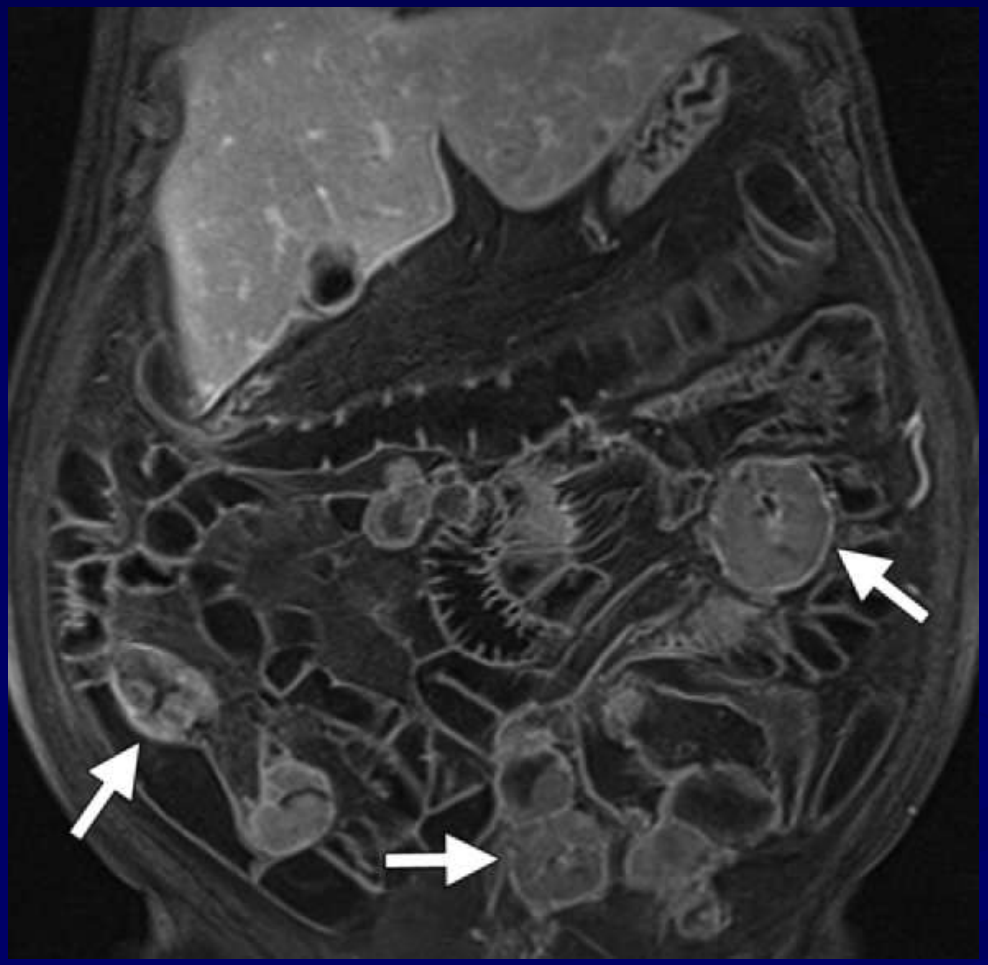

Alterações inflamatórias

- Isquemia intestinal
  - Espessamento da parede, com ou sem sinal do alvo
  - Ausência ou fraco realce parietal
  - Nalguns casos realce intenso e prolongado
- Enterite rádica ou induzida por quimioterapia
- Processos infecciosos crónicos - tuberculose

Isquemia do delgado

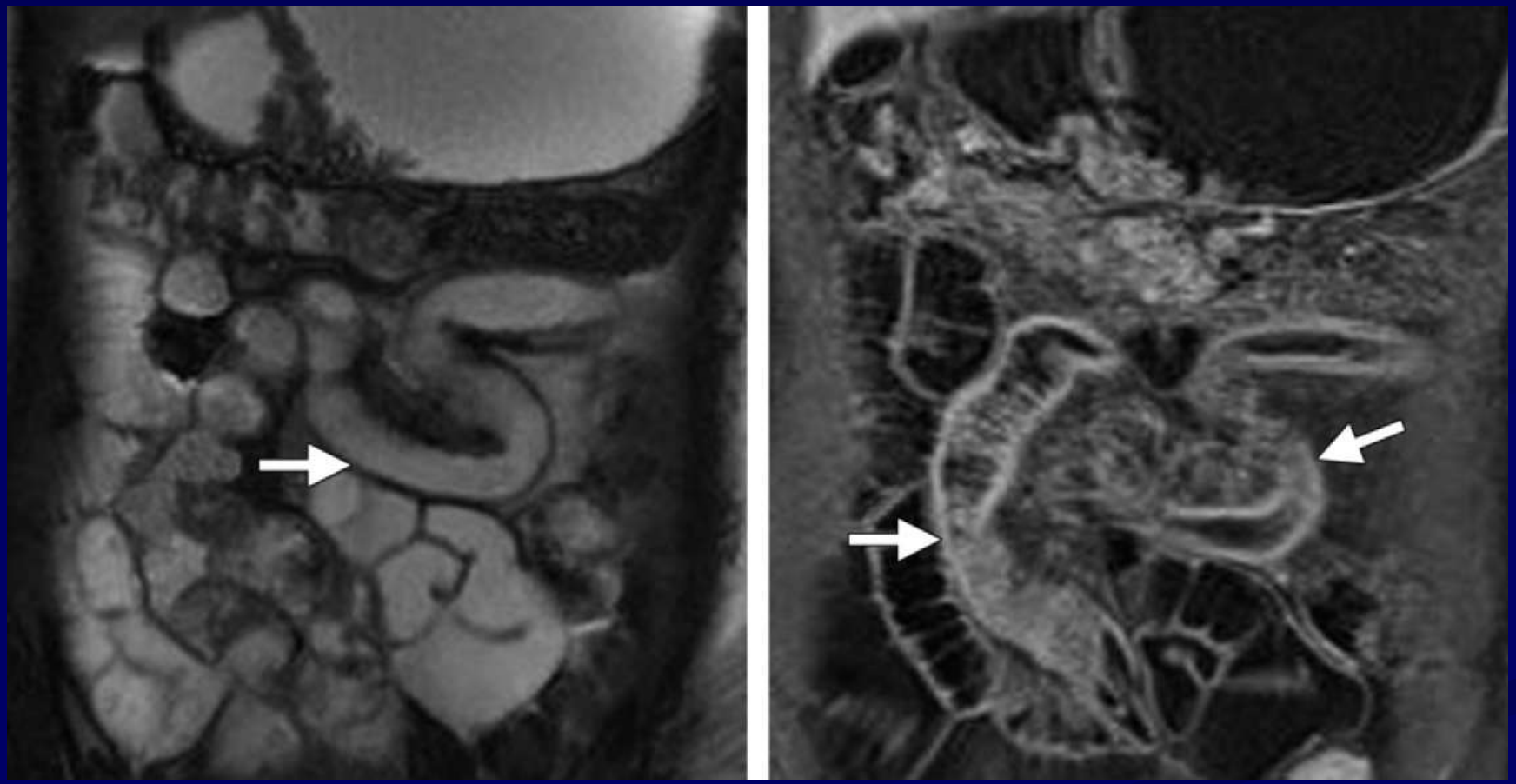

Enterite rádica

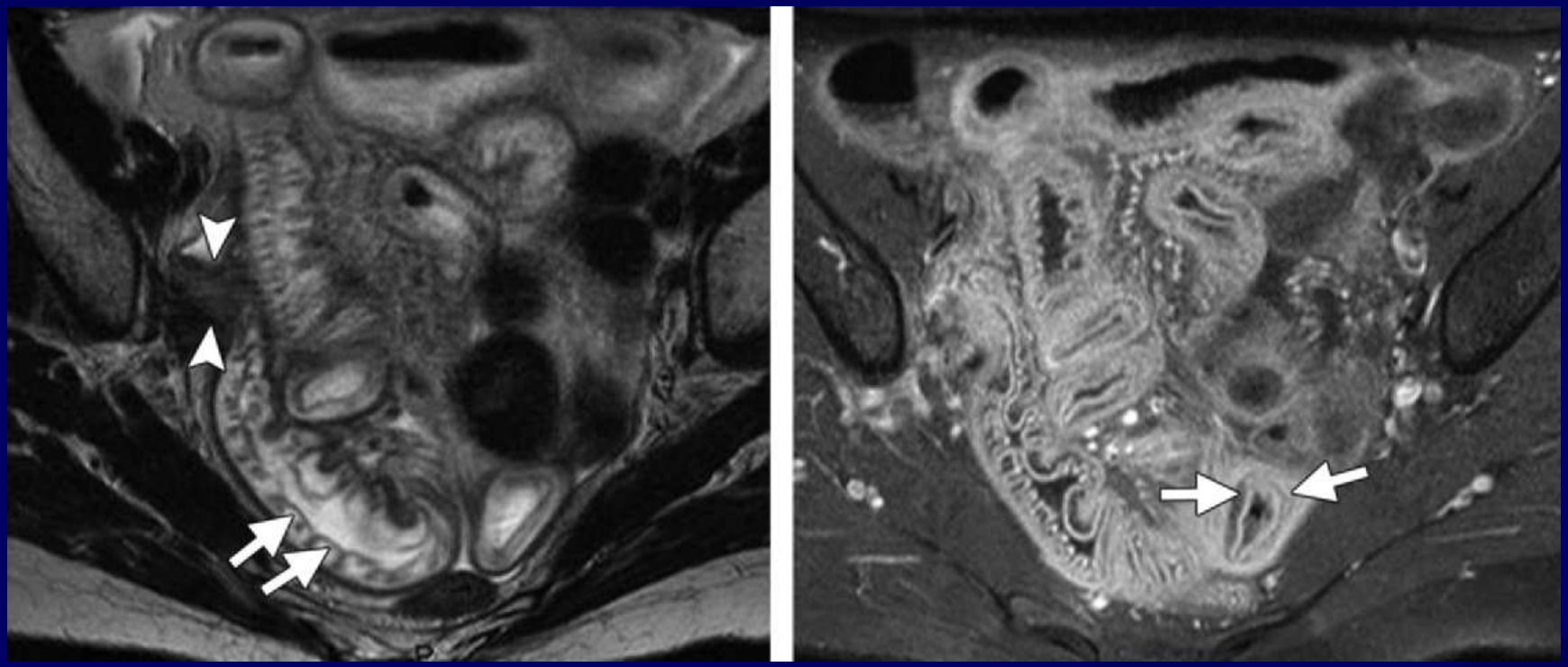

Infecção a mycobacterium

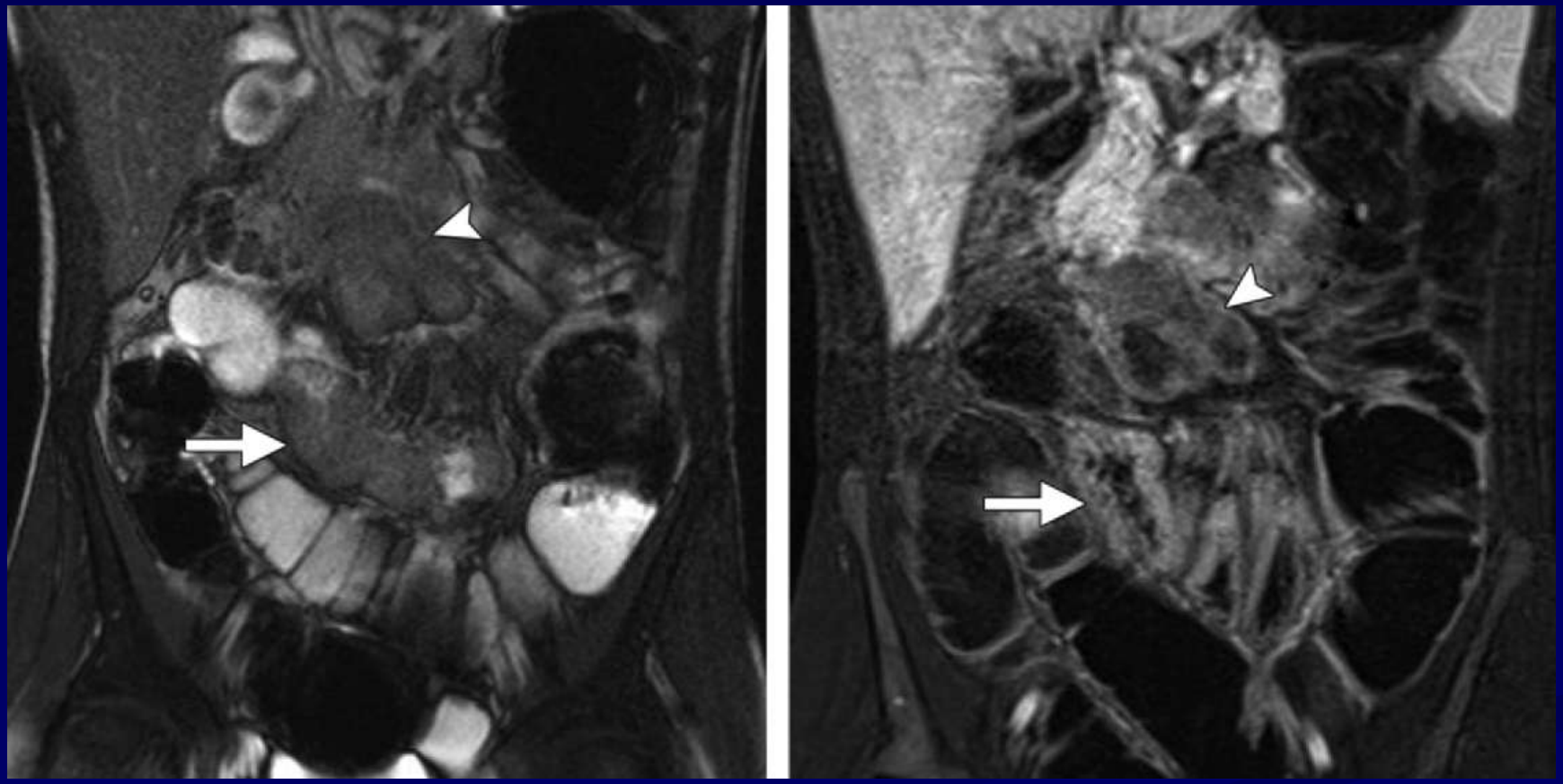

Doença celíaca

- Afecta predominantemente o duodeno e jejuno proximal
- Dilatação do jejuno, com perda das válvulas coniventes
- Inversão do padrão mucoso jejuno-ileal
- Invaginações não obstrutivas, ulcerações
- Aparecimento de linfoma ou carcinoma

Doença celíaca

Doença diverticular

- Resulta da herniação da mucosa através da parede
- Mais fequente no jejuno
- Afecta o bordo mesentérico

Divertículo do delgado

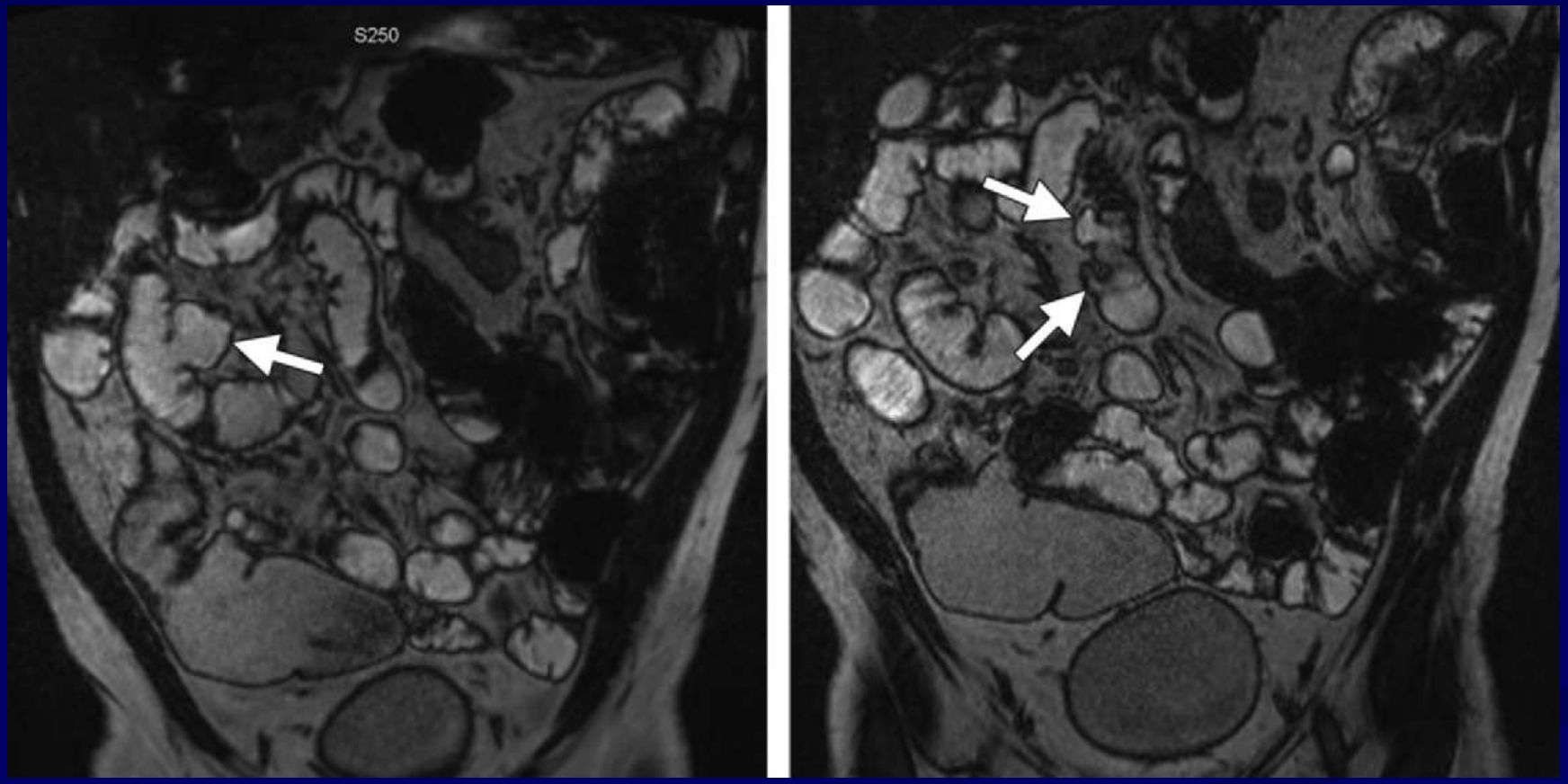

Esclerose sistémica

- Dilatação generalizada do delgado, mais proeminente no jejuno
- Aumento e aglomeração das pregas jejunais
- Saculações de base larga
- Pseudo-obstrução, invaginação transitória, pneumatose intestinal benigna

Esclerose sistémica

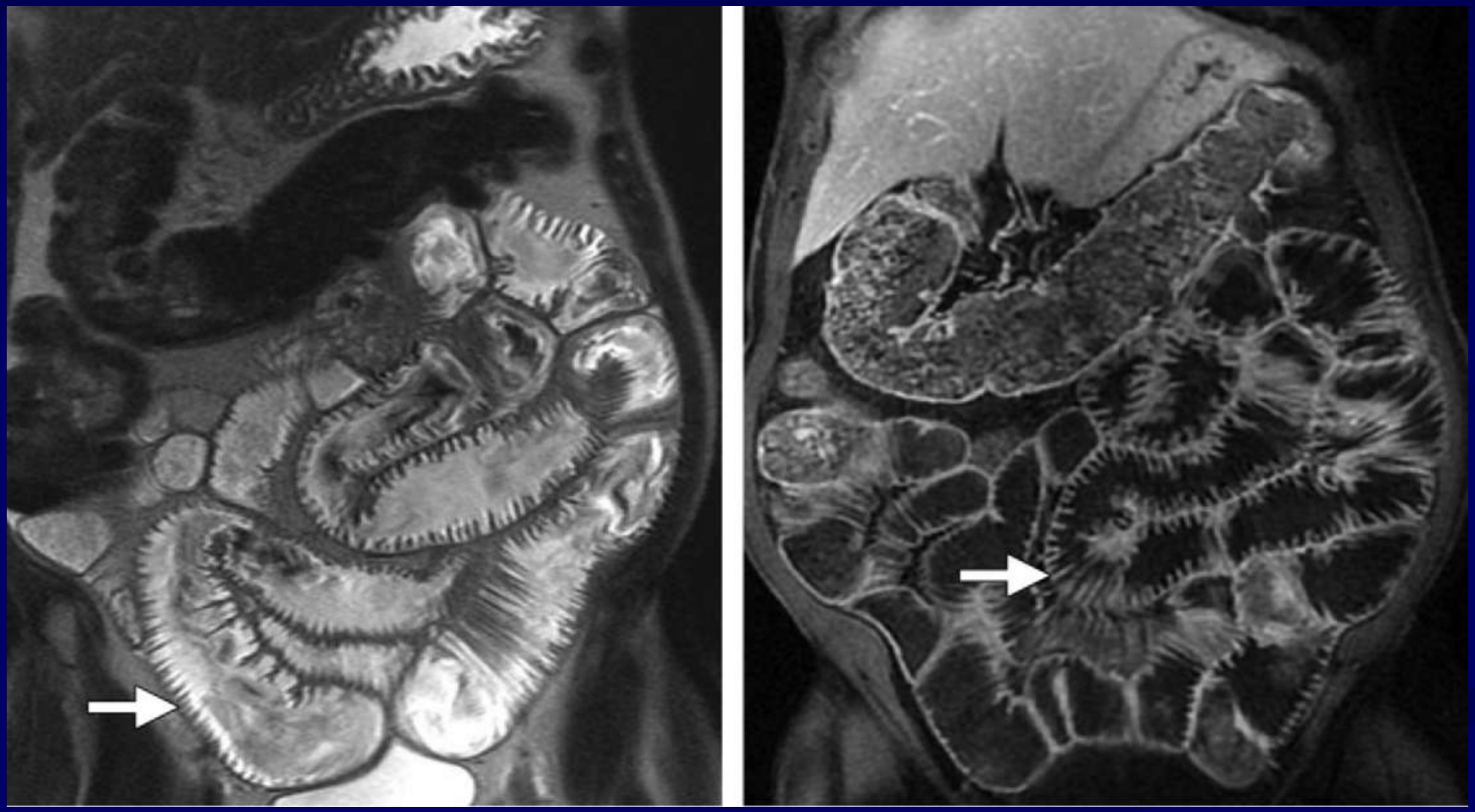

Duplicação intestinal

- Alteração congénita rara
- Estruturas líquidas, quísticas ou tubulares, de parede fina, com discreto realce, em comunicação ou adjacentes ao tubo digestivo

Quisto de duplicação duodenal

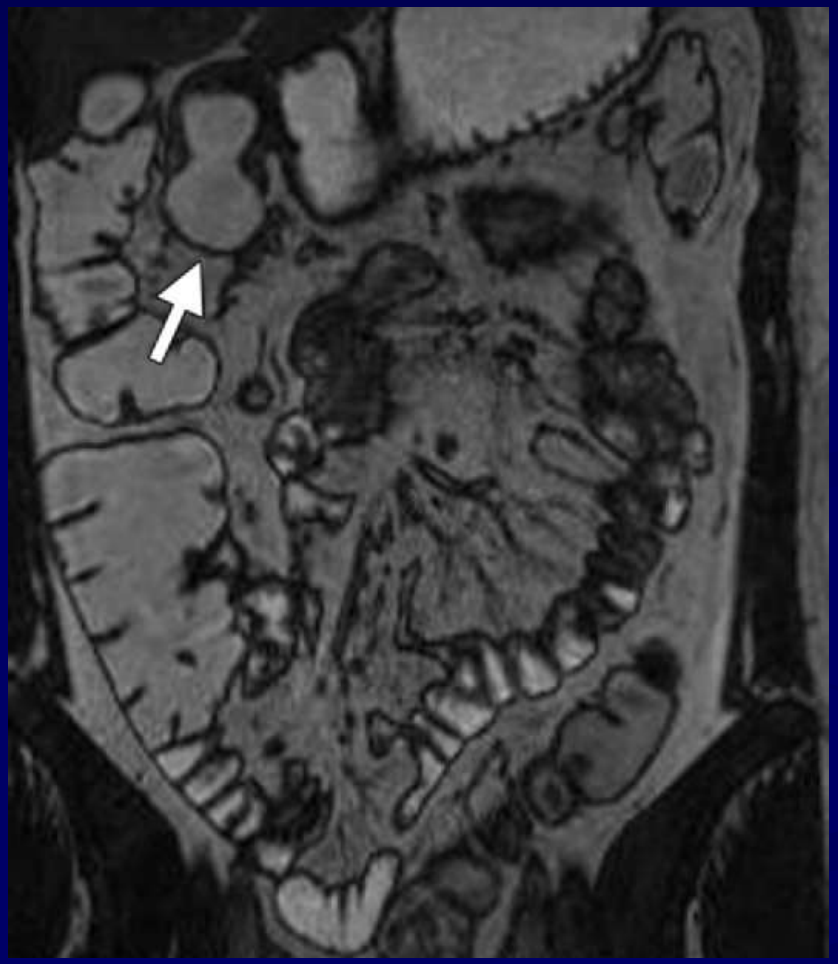

Conclusão

- MR enterography performed with the administration of an oral contrast medium for small intestine distention is a versatile, noninvasive, and accurate imaging method and a feasible alternative to CT enterography and MR enteroclysis for the evaluation of small-bowel disease.